



Cartas científicas

Dolor abdominal crónico recurrente, a consecuencia del síndrome del ligamento arcuato medio



Chronic recurrent abdominal pain as a result of arcuate ligament syndrome

A pesar del avance tecnológico endovascular, el síndrome del ligamento arcuato medio (SLAM) requiere un abordaje quirúrgico para eliminar las estructuras anatómicas aberrantes, que causan la compresión extrínseca del tronco celíaco (TC). El tratamiento endovascular, sin asociar una adecuada liberación de las estructuras musculares y ligamentosas compresivas, suele producir una recurrencia precoz del cuadro clínico. Se presenta el caso de un varón con este síndrome, con una oclusión del TC posterior a una angioplastia simple, que requirió cirugía descompresiva y *bypass* aortocelíaco, con resultado satisfactorio (figs. 1 y 2).

Varón de 27 años, de profesión carpintero, con antecedentes de tabaquismo intenso y diabetes mellitus tipo 1, con mal control metabólico. Presenta, desde hace 3 años, clínica de dolor epigástrico posprandial y vómitos, con pérdida de hasta 50 kg en este periodo tiempo, y sin una orientación diagnóstica certera. Finalmente, un estudio por parte del servicio de

aparato digestivo, en otro centro hospitalario, concluyó con un SLAM. En la ecografía Doppler visceral, se objetivaron flujos turbulentos con velocidad pico sistólica de 440 cm/s del TC. Además, la angiografía con gadolinio de la aorta visceral confirmó la presencia de una estenosis superior al 70% del TC.

En radiología intervencionista de ese centro hospitalario se le practicó una angioplastia transluminal percutánea del TC con balón de 5 mm de diámetro por 20 mm de longitud, con buen resultado inmediato y cese de la sintomatología, pero de forma precoz el paciente experimentó el mismo cuadro clínico.

Ante la evolución desfavorable, con frecuentes consultas al servicio de urgencias, por requerir medicación intravenosa para el control del dolor, nos remitieron al paciente a nuestro centro hospitalario, al servicio de angiología y cirugía vascular. En la exploración presentaba delgadez moderada, pulsos conservados a todos los niveles, índices tobillo brazo normales

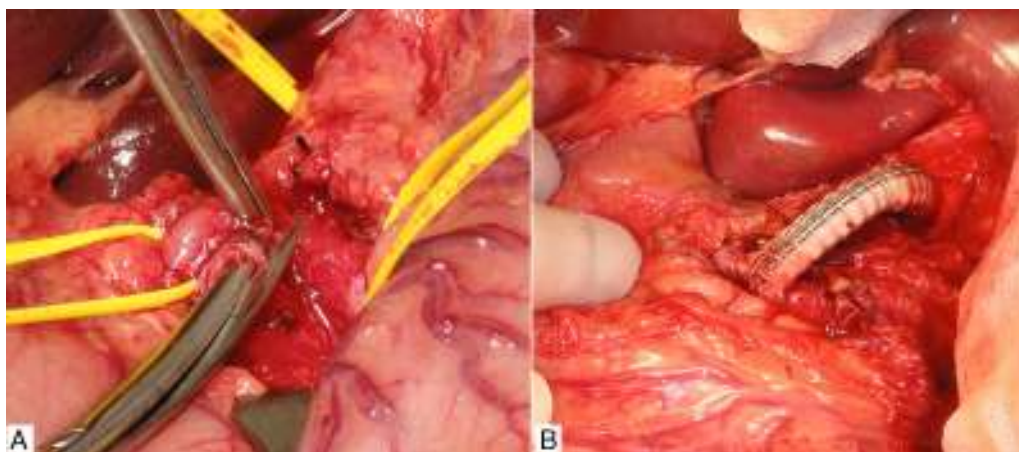


Figura 1 – A) Sección del ligamento arcuato medio. B) *Bypass* protésico desde la aorta supracelíaca hasta la trifurcación del tronco celíaco.

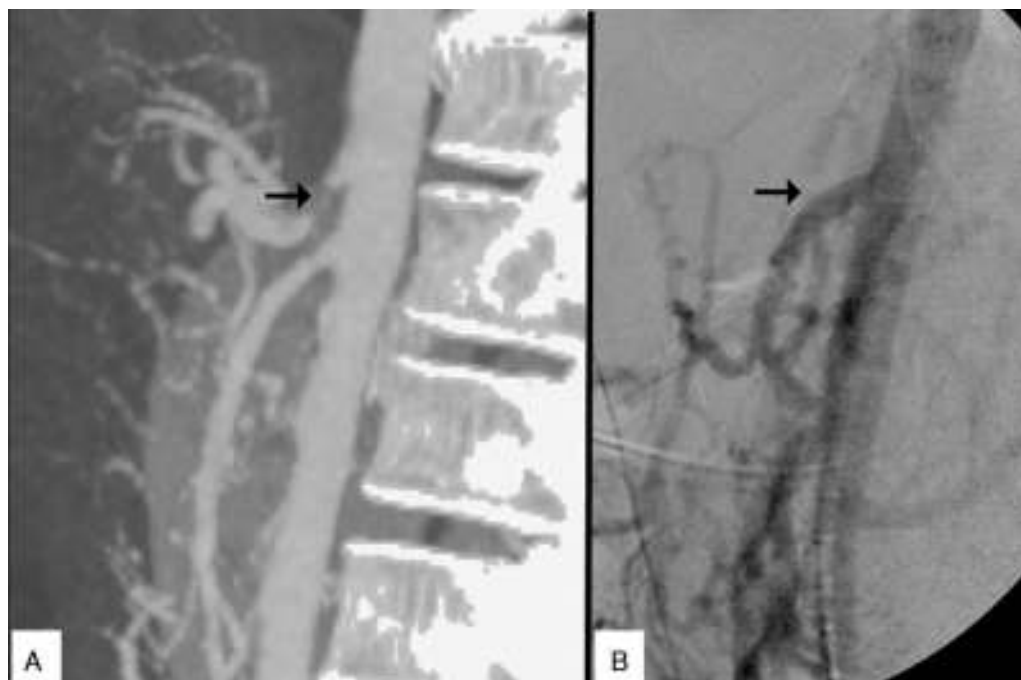


Figura 2 – A) Oclusión precoz del tronco celíaco, posterior a la angioplastia percutánea simple. B) Control arteriográfico intraoperatorio óptimo del *bypass* protésico, desde aorta supracelíaca hasta trifurcación del tronco celíaco.

y ausencia de soplo abdominal epigástrico. Mediante ecografía Doppler y angio-TC se confirmó una oclusión del TC.

De forma programada decidimos realizar cirugía abierta mediante: incisión abdominal supraumbilical por la línea media, practicando la descompresión periarterial mediante adhesiolisis del TC y sus 3 ramas. Además, seccionamos los pilares diafragmáticos, en torno al mismo, y multitud de reflexiones fibrosas que lo rodeaban.

Previamente al abordaje quirúrgico del TC se realizó una arteriografía intraoperatoria que objetivó la obstrucción del mismo. La revascularización consistió en un *bypass* antegrado desde aorta supracelíaca hasta el origen de ramas del TC, con prótesis de Dacron® (Grupo Cardiva) anillado impregnado en gelatina de 7 mm. El control arteriográfico intraoperatorio, después de practicar el *bypass*, fue satisfactorio.

El paciente fue dado de alta al tercer día sin incidencias, y continúa asintomático en las sucesivas revisiones en consulta.

El ligamento arcuato medio une los pilares diafragmáticos a ambos lados del hiato aórtico, y se sitúa por encima del TC¹. Una inserción anormalmente baja del diafragma y/o un origen excesivamente alto del TC pueden originar el síndrome del ligamento arcuato medio. Es más prevalente en mujeres, y su incidencia es en torno a 2 de cada 100.000 pacientes con dolor abdominal recurrente².

Hasta un 50% de personas asintomáticas pueden mostrar, en estudios radiológicos, diferentes grados de compresión extrínseca del TC durante la espiración forzada, pero no por ese hecho deben ser diagnosticados de SLAM, ya que en los pacientes con este síndrome, la compresión es ejercida, tanto en inspiración, como en espiración³.

La compresión crónica del TC produce un cuadro clínico que ofrece gran variabilidad. Lo más frecuente es la existencia

de un dolor abdominal crónico, y pérdida ponderal por isquemia intestinal crónica. Lo menos frecuente es el desarrollo de aneurismas espláncnicos con posible rotura^{4,5}, y dentro de lo infrecuente, se han descrito cuadros clínicos de dolor retroesternal asociado al ejercicio físico⁶.

El tratamiento de elección del SLAM consiste en la descompresión quirúrgica, abierta o laparoscópica⁷, eliminando las fibras que envuelven o comprimen el TC. Si existe lesión intrínseca asociada del TC con estenosis u obstrucción, es necesario asociar tratamiento endovascular mediante *stent* o *bypass* aorto-celíaco. La terapia endovascular, sin asociar descompresión quirúrgica, no es recomendable por el alto riesgo de reestenosis precoz, al igual que ocurre con otras compresiones extrínsecas arteriales².

Es importante tener presente el SLAM como posible diagnóstico en pacientes con dolor abdominal recurrente crónico, vómitos, sobre todo en pacientes jóvenes en los que se hayan excluido otras enfermedades⁸. Si en la fase de diagnóstico fuera necesaria una arteriografía de aorta visceral de confirmación, debe evitarse caer en la tentación de realizar una angioplastia con balón la lesión estenótica, ya que sin asociar la descompresión quirúrgica, es muy probable una recidiva precoz o incluso un empeoramiento del cuadro clínico.

BIBLIOGRAFÍA

1. San Norberto EM, Montes JM, Romero A, Núñez E, Vaquero C. Síndrome del ligamento arcuato medio: a propósito de tres casos y revisión de la literatura. *Angiología*. 2012;64:167-72.
2. Grottemeyer D, Duran M, Iskandar F, Blondin D, Nguyen K, Sandmann W. Median arcuate ligament syndrome: Vascular surgical therapy and follow-up of 18 patients. *Langenbecks Arch Surg*. 2009;394:1085-92.

3. Horton KM, Talamini MA, Fishman EK. Median arcuate ligament syndrome: Evaluation with CT angiography. *Radiographics*. 2005;25:1177-82.
4. Matsumura Y, Nakada TA, Kobe Y, Hattori N, Oda S. Median arcuate ligament syndrome presenting as hemorrhagic shock. *Am J Emerg Med*. 2013;31:1152-4.
5. Storm J, Kerr E, Kennedy P. Rare complications of a low lying median arcuate coeliac ligament. *Ulster Med J*. 2015;84:107-9.
6. Karavelioğlu Y, Kalçık M, Sarak T. Dunbar syndrome as an unusual cause of exercise-induced retrosternal pain. *Turk Kardiyol Dern Ars*. 2015;43:465-7.
7. Berard X, Cau J, Déglise S, Trombert D, Saint-Lebes B, Midy D, et al. Laparoscopic surgery for coeliac artery compression syndrome: current management and technical aspects. *Eur J Vasc Endovasc Surg*. 2012;43:38-42.
8. Hill E, Sultan M, Chalhoub W, Jackson P, Mattar M. Median arcuate ligament syndrome: A cause of postprandial abdominal pain in a patient with ulcerative colitis. *J Med Cases*. 2014;5:344-6.

Gloria María Novo Martínez^{a*}, Alejandro Rodríguez Morata^b, Gonzalo Alonso Argüeso^b, Juan Pedro Reyes Ortega^b y Rafael Gómez Medialdea^b

^aHospital Universitario de León, León, España

^bHospital Clínico Universitario Virgen de la Victoria, Málaga, España

* Autor para correspondencia.

Correo electrónico: glori_mry@hotmail.com (G.M. Novo Martínez).

<http://dx.doi.org/10.1016/j.ciresp.2016.02.013>
0009-739X/

© 2016 Publicado por Elsevier España, S.L.U. en nombre de AEC.

Tratamiento de la hemorragia presacra tras cirugía colorrectal mediante el uso del balón de Bakri



Treatment of presacral bleeding after colorectal surgery with Bakri balloon

La hemorragia venosa presacra (HVP) es un sangrado no pulsátil debido a la disrupción del plexo venoso presacro (PVP). Este tipo de hemorragias son difíciles de manejar pudiendo no ser controladas con maniobras quirúrgicas convencionales¹. El uso de balones hemostáticos de taponamiento se plantea como una opción factible y eficaz.

El balón de Bakri es un balón de silicona, diseñado para el tratamiento del sangrado uterino en la hemorragia posparto² (fig. 1). En nuestra serie, se introdujo por vía vaginal, herida perineal tras la amputación de recto o anal a través del muñón rectal abierto y se llenó con solución salina estéril (capacidad máxima 500 ml).

La primera paciente fue intervenida de una recidiva del tabique rectovaginal tras una resección de adenocarcinoma de sigma. Se realizó histerectomía y doble anexectomía, resección de pared posterior de vagina y resección de recto con anastomosis mecánica e ileostomía de protección. Al 5.º día postoperatorio se reintervino por dehiscencia de la anastomosis, reseccándose el segmento de colon restante hasta el asa eferente de la ileostomía, presentando una HVP que precisó de *packing* con compresas. A los 7 días de esta reintervención se retiró el *packing*, pero 7 días después de la retirada del *packing*, se intervino de nuevo por sospecha de nueva hemorragia del PVP. Se accedió a través de la vagina, colocándose por vía vaginal 3 balones.

El segundo paciente fue intervenido de una recidiva en hemipelvis derecha tras una amputación abdominoperineal por adenocarcinoma de recto. Se intervino mediante laparotomía media, reseccándose la tumoración, y durante la cirugía se produjo una HVP no controlada mediante electrocoagulación, sutura y materiales biológicos hemostáticos, por lo que se colocó un balón por vía perineal.

El tercer paciente, con antecedentes de colectomía subtotal por poliposis colónica familiar, con reservorio ileal realizada en otro centro (el reservorio debería haberse indicado tras proctocolectomía), presentó a los 5 años un adenoma tubular con displasia de alto grado en el muñón rectal. Se intervino mediante laparotomía media, realizándose sección del íleon por encima del reservorio más resección del recto hasta nivel de la línea pectínea asociando ileostomía terminal en FID. Durante el postoperatorio presentó varios episodios de rectorragias, realizándose relaparotomía que identificó un sangrado del PVP, que no cedía con las maniobras quirúrgicas convencionales, precisando de la colocación de 2 balones a través del ano desfuncionalizado.

La cuarta paciente fue diagnosticada de una malformación vascular en pelvis derecha que consultó por metrorragia, rectorragia y hematuria, que precisó de embolización vascular. Se realizó endoscopia objetivando ulceración hasta 20 cm de ano, que sugería colitis isquémica. Se intervino