

## Actualización del diagnóstico y el tratamiento del cáncer de vesícula biliar

C.P. Ramírez, M.A. Suárez, J. Santoyo, J.L. Fernández, M. Jiménez, J.A. Pérez, J.A. Bondía y A. de la Fuente  
Unidad de Cirugía Hepatobiliopancreática y Trasplante Hepático. Servicio de Cirugía General y Aparato Digestivo (Dr. De la Fuente Perucho). Hospital Regional de Málaga Carlos Haya. Málaga.

### Resumen

El cáncer de vesícula biliar es la neoplasia maligna más frecuente del tracto biliar. Pese a los recientes avances en las técnicas de diagnóstico por imagen se detecta usualmente en estadios avanzados debido a la falta de síntomas y signos específicos de presentación, por lo que se ha asociado clásicamente a un pésimo pronóstico. La supervivencia global a 5 años en las series más numerosas está por debajo del 5%, y la mediana de supervivencia es de menos de 6 meses. No obstante, el papel de la cirugía radical se está definiendo de forma más clara recientemente. Es esencial para el cirujano comprender la historia natural, biología, estadificación y el tratamiento quirúrgico actual de estos tumores, de forma que puedan tomarse las decisiones adecuadas en el momento del diagnóstico inicial, en especial por la alta posibilidad que existe de que estas lesiones puedan encontrarse de forma incidental en el momento de una colecistectomía o en el análisis histológico posterior.

**Palabras clave:** *Cáncer de vesícula biliar. Colecistectomía radical extendida.*

### UPDATE OF THE DIAGNOSIS AND TREATMENT OF GALLBLADDER CANCER

Carcinoma of the gallbladder is the most common biliary tract carcinoma. Even with the recent advances in hepatobiliary imaging techniques, gallbladder carcinoma is usually detected at an advanced stage because of the lack of specific symptoms and signs, leading to a very poor prognosis. The five-year survival in most large series is lesser than 5%, and median survival is lesser than 6 months. Nevertheless, the role of radical surgery is becoming more clearly defined. It is critical for the surgeon to understand the natural history, biology, staging and current surgical treatment of this tumour, so that appropriate decisions are made at the time of the initial diagnosis, especially given the high chance of these lesions being found incidentally at the time of cholecystectomy or just in the postoperative histopathologic exam.

**Key words:** *Gallbladder carcinoma. Radical extended cholecystectomy.*

### Introducción

El carcinoma de vesícula biliar (CVB) fue descrito por primera vez por Maximilian de Stoll en 1777<sup>1</sup>. Sin embargo, la primera resección por esta patología se atribuye a Keen en 1891, y fue posteriormente George Pack, en 1955, el primer cirujano que realizó una resección hepática radical para el tratamiento de un CVB<sup>2</sup>.

El pesimismo clínico y pronóstico que rodea al CVB es debido esencialmente a su presentación tardía. Así, si-

gué teniendo vigencia hoy día el aforismo que acuñó Alfred Blalock en 1924: "en la patología maligna de la vesícula biliar, cuando el diagnóstico puede hacerse sin exploración, no debe llevarse a cabo ningún procedimiento quirúrgico ya que éste como mucho no conseguirá sino acortar la vida del paciente".<sup>3</sup>

La mortalidad se relaciona con el grado de diseminación tumoral locorregional. Pese al gran desarrollo de las técnicas de diagnóstico por imagen, la detección temprana de esta neoplasia continúa siendo difícil. La mejora de los resultados debe basarse en: a) la realización de resecciones quirúrgicas de primera intención con finalidad curativa siempre que sea técnicamente posible; b) la identificación de pacientes portadores de litiasis biliar sintomática (principal factor de riesgo asociado) para someterlos a colecistectomía, y c) el análisis exhaustivo histopatológico de los especímenes de colecistectomía para diagnosticar aquellos tumores incidentales en estadios iniciales que van a ser subsidiarios de reintervención con intención curativa.

Correspondencia: Dr. César P. Ramírez Plaza.  
Servicio de Cirugía General y Aparato Digestivo.  
Hospital Regional Universitario de Málaga Carlos Haya.  
Avda. de Carlos Haya, s/n. 29010 Málaga.  
Correo electrónico: cprptot@hotmail.com

Aceptado para su publicación en noviembre de 2001.

## Factores epidemiológicos

Las neoplasias de la vía biliar son infrecuentes y se asocian a una alta mortalidad y mal pronóstico. El CVB representa el 3% de los tumores malignos, y ocupa el quinto lugar en orden de frecuencia dentro de las neoplasias malignas del aparato digestivo, después de estómago, colon, recto y esófago<sup>4,6</sup>. Es el más frecuente de todos los tumores biliares, variando la incidencia según los diversos autores desde un 51% (Debray) a un 96% (Danzis)<sup>7,8</sup>. De igual forma se considera una relación 2:1 respecto a las neoplasias malignas de la vía biliar intra y/o extrahepática<sup>6</sup>.

La incidencia de CVB es extremadamente variable según las regiones geográficas y los grupos étnicos raciales, con un margen de incidencia anual que oscila entre 2-13/100.000 habitantes de media<sup>9</sup>. Las tasas más altas de incidencia se registran en Chile, habitantes del noreste de Europa, Israel, indios americanos y americanos de origen mexicano; recientemente se ha comunicado que el CVB es la principal causa de muerte por cáncer entre las mujeres de Chile<sup>10</sup>. Las tasas más bajas se han observado en habitantes de raza negra de Zimbabue y América y en países como España e India.

La edad de presentación más común se encuentra entre los 65-75 años, estimándose que aproximadamente el 90% de los pacientes tienen más de 50 años<sup>11</sup>. Es más frecuente en el sexo femenino, con proporciones variables que oscilan entre 1,5 y 11:1<sup>12,13</sup>; esta preponderancia se ha justificado en la mayor incidencia de coledocistitis en la población femenina, factor que se asocia con mucha frecuencia al CVB<sup>14</sup>.

## Factores de riesgo

Aproximadamente el 99% de los tumores malignos de la vesícula biliar se originan en el epitelio, y de ellos el 95% son adenocarcinomas. Se han estudiado algunos factores de riesgo estrechamente vinculados con el CVB que intervendrían de forma variable en su patogenia.

### *Colelitiasis*

Aunque no se ha podido demostrar una relación causal absoluta, se trata del principal factor de riesgo vinculado con el CVB<sup>15</sup>. Asimismo, se ha evidenciado una relación más estrecha con los cálculos de colesterol (hasta el 70% de los hallados en pacientes con CVB son de este tipo), y con el tiempo de evolución de la coledocistitis<sup>16</sup>.

Estudios autopsícos han puesto de manifiesto que el riesgo de desarrollar CVB en pacientes con coledocistitis es del 1%; por otro lado, la incidencia de CVB en una población de portadores de litiasis oscila entre el 0,3 y el 3%. Ambas referencias son demasiado bajas como para considerar la litiasis como el único factor carcinogénico directo<sup>17</sup>. Otros factores relacionados con la patogenia de los cálculos van a ejercer influencia indirecta sobre la patogenia del CVB, y son: a) el sexo femenino, el embarazo y la ingesta de estrógenos exógenos; b) la obesidad, la historia familiar de coledocistitis y la ingesta de fármacos como el clofibrato; c) enfermedades digestivas (enteritis regional segmentaria o la fibrosis quística); d) procedi-

mientos quirúrgicos como vagotomías tronculares o resecciones gástricas, y e) otras enfermedades, como síndromes hemolíticos o de inmunodeficiencia<sup>18</sup>.

### *Vesícula en porcelana*

La calcificación de la vesícula biliar o vesícula en porcelana se asocia con CVB en un porcentaje variable entre el 12 y el 61% según las distintas series (promedio del 25%). Desde el punto de vista etiopatogénico, el significado de esta asociación no está del todo claro<sup>5,6,19,20</sup>.

### *Infección de la vesícula biliar*

La estasis biliar, asociada a inflamación crónica e infección, puede inducir transformación carcinomatosa del epitelio vesicular tanto en presencia como en ausencia de litiasis; dado que la infección habitualmente se acompaña de colecistitis crónica, se ha propuesto que las bacterias pueden ser importantes en la patogénesis del carcinoma. Los portadores crónicos de *Salmonella typhi* y *paratyphi* tienen mayor riesgo de desarrollar neoplasia; otros microorganismos, como *Clostridium* aislado en la bilis de pacientes portadores de litiasis, parecen ser responsables de la producción de sustancias carcinogénicas<sup>21,22</sup>.

### *Tumores benignos de la vesícula biliar*

Los tumores benignos de la vesícula biliar no están considerados como lesiones precancerosas<sup>23</sup>. Los pólipos de colesterol no son lesiones susceptibles de transformación neoplásica, mientras que los adenomas y papilomas sí que pueden degenerar.

Los adenomas de vesícula biliar se describen como hallazgos incidentales entre el 0,15 y el 8% de las colecistectomías<sup>24</sup>. El tamaño se ha relacionado directamente con potencial de malignización, por lo que aquellos adenomas identificados en estudios ecográficos < 1 supondrán indicación de colecistectomía.

### *Anomalías de la vía biliar*

Kinoshita ha encontrado un 16% de anomalías de la desembocadura del Wirsung en pacientes con CVB, en particular la configuración del tipo «conducto común». Kimura señala, con respecto a la presencia de un conducto común, una incidencia del 16,7% en el CVB por sólo un 2,8% en el resto de afecciones biliares en su conjunto<sup>25</sup>. La hipótesis patogénica supondría una inflamación crónica de la vesícula biliar debida al reflujo continuo y no controlado de jugo pancreático.

### *Agentes carcinógenos*

Son diversos los agentes carcinógenos que se han asociado al CVB: el ácido litocólico; el metilcolantreno;

productos químicos de la alimentación, como el aminoazatolueno y las nitrosaminas; el caucho, y algunos fármacos, como la metildopa, los anticonceptivos orales y la isoniazida, aunque ninguna de estas últimas asociaciones se ha probado de forma fehaciente.

### Otras

De forma esporádica se ha comunicado asociación del CVB con la colitis ulcerosa, determinadas formas de parasitosis y el humo del tabaco.

## Anatomía patológica

La gran mayoría de las neoplasias de la vesícula biliar son adenocarcinomas (95-98%), siendo las formas bien o moderadamente diferenciadas el 75-80% de las mismas. El único tipo histológico con una significación pronóstica claramente favorable en cuanto a supervivencia se refiere es el adenocarcinoma papilar, siendo los carcinomas *oat cell* y los adenoescamosos las formas de peor pronóstico. Otros tipos histológicos, de presentación casi excepcional, serían: carcinoma escamoso puro; tumor de células granulosas; rhabdomyosarcoma embrionario; carcinoma; carcinosarcomas, y tumores de estirpe hematopoyética o linfática<sup>39</sup>.

Recientemente se han dividido los CVB en metaplásicos y no metaplásicos, basándose en la presencia o no de cambios histológicos de la secuencia metaplasia-displasia-carcinoma *in situ* en la mucosa vesicular neoplásica y adyacente al tumor. El concepto sería similar a la clasificación del carcinoma gástrico en tipos intestinal y difuso. Los CVB metaplásicos suponen hasta el 75-80% del total y evidencian mejores tasas de supervivencia<sup>27</sup>. El tiempo medio de progresión de las lesiones precursoras a cáncer invasivo se ha estimado en 15 años (5 años entre la displasia y el carcinoma *in situ* y 10 años más entre el cáncer *in situ* y el invasivo).

La mayor parte de los CVB se localizan en el fondo vesicular (60%), seguido por orden de frecuencia del cuerpo (30%) y cuello (10%); en algunos casos se afecta la vesícula biliar en su totalidad. La vesícula biliar puede estar dilatada o retraída, en relación con obstrucción del conducto cístico o del cuello, volumen de la masa neoplásica endoluminal y presencia o no de reacción desmoplásica parietal.

Los tumores de la vesícula biliar pueden clasificarse, según su aspecto macroscópico, en infiltrantes (más frecuentes), papilares o nodulares, en función de la forma de crecimiento en el interior de la vesícula biliar<sup>28-30</sup>.

## Vías de diseminación del CVB

La diseminación tumoral del CVB va a ser temprana tanto por extensión directa al hígado como a otros órganos adyacentes. Las vías de diseminación del CVB fueron ya descritas por Fahim en 1962, y son esencialmente seis: linfática, vascular, intraperitoneal, neural, intraductal y directa<sup>31</sup>. Estos tumores tienden más a la invasión loco-

TABLA 1. Incidencia de invasión locorregional y metástasis en el momento de diagnóstico y tratamiento basado en una revisión de la bibliografía de Boerma, 1994<sup>34</sup>

Hallazgo histopatológico	Incidencia (%)
Confinado a pared vesicular	10
Invasión hepática	59
Infiltración de vía biliar principal	35
Invasión linfática locorregional	45
Infiltración venosa de vesícula biliar	39
Invasión de vena porta o arteria hepática	15
Invasión de otros órganos (no hígado)	40
Invasión perineural	42
Metástasis hepáticas	34
Metástasis a distancia (no hepáticas)	20

regional que intraperitoneal o a distancia fuera del abdomen, siendo el hígado el órgano más frecuentemente afectado (entre el 40 y el 60% de los casos, tanto en invasión por contigüidad como metastásica). La vía más importante por la que el CVB produce metástasis hepáticas es la expansión angiolinfática a través de los pedículos portales glissonianos desde las propias áreas de infiltración hepática directa<sup>32,33</sup>. En la tabla 1 vemos la incidencia de invasión locorregional y metástasis en un amplio grupo de pacientes diagnosticados y tratados por CVB (Boerma, 1994); mientras que sólo el 10% estaban limitados a la pared vesicular, hasta un 45% tenían afectación ganglionar locorregional y un 40% invasión de órganos vecinos<sup>34</sup>.

Las rutas de propagación linfática del CVB fueron perfectamente estudiadas y definidas en los estudios de realizados con colorantes vitales por Shirai y Tsukada en 1992, ajustándose las tres estaciones con los niveles n1, n2 y n3 (esta última estación formada por los ganglios paraaórticos e interaortocava) que se definen seguidamente en el N de la clasificación TNM de la AJCC<sup>35,36</sup>.

## Estadificación

### Sistema de estadificación de Nevin (modificado por Donohue, 1990)

Fue publicada por primera vez por Nevin en 1976<sup>37</sup>, siendo modificada en 1990 por Donohue, y clasifica a los pacientes en 5 estadios basados en el grosor y la profundidad de la invasión parietal. El problema de la revisión ya modificada es que ubica en el mismo estadio (Nevin 3) a aquellos tumores con infiltración hepática por contigüidad menor (< 2 cm) y mayor (> 2 cm), variable que se ha demostrado de importancia pronóstica (tabla 2)<sup>38</sup>.

### Sistema de estadificación TNM (revisión del AJCC, 1997)

Está universalmente aceptada y es de gran utilidad para el estudio comparativo entre las series de distintos grupos, siendo hoy día la clasificación estándar de estadificación para el CVB. Al igual que todas las TNM, se re-

TABLA 2. Estadificación de Nevin para el CVB (original y modificado de Donohue)<sup>37,38</sup>

	Original (Nevin, 1976)	Modificado (Donohue, 1990)
Nevin 1	Carcinoma limitado a mucosa	Carcinoma <i>in situ</i>
Nevin 2	Limitado a capa muscular	Invasión mucosa/muscular
Nevin 3	Limitado a capa subserosa (no infiltra hígado)	Infiltración hepática contigua
Nevin 4	Afección ganglio cístico	Afección ganglionar (+)
Nevin 5	Infiltración hepática directa o metástasis a distancia	Metástasis hepáticas o a otros órganos

CVB: carcinoma vesícula biliar.

fiere al grado de infiltración parietal del tumor primario (T), a la presencia y localización de los ganglios linfáticos regionales y a la presencia o no de metástasis a distancia (tabla 3)<sup>39</sup>.

#### Otras clasificaciones

Otros sistemas de estadificación de menor impacto son:

- Clasificación japonesa JBSSS de Onoyama (1995)<sup>40</sup>.
- Clasificación de Barlett (1996)<sup>41</sup>.

## Diagnóstico

### Clínica

Los síntomas de presentación del CVB son poco específicos y difíciles de diferenciar desde el punto de vista clínico de otras patologías más prevalentes, como el cólico biliar o la colecistitis crónica, motivo por el que es difícil de sospechar de forma preoperatoria.

El curso de la enfermedad es generalmente muy rápido, y salvo casos aislados, la mayoría tienen una evolución inferior a un año. El síntoma que se presenta con más frecuencia es el dolor (55-95% según las series), que va a ser visceral, sordo, profundo, persistente, sin exacerbaciones y adscrito al hipocondrio derecho; estas características permiten diferenciarlo del dolor agudo, espasmódico y remitente del cólico biliar. Los otros síntomas que suelen presentar los enfermos con CVB son ictericia (13-50%) y un síndrome tóxico paraneoplásico bastante acusado (7-77%), ambos indicativos de enfermedad tumoral avanzada. Asimismo, la presencia de una masa palpable en hipocondrio derecho relacionada con CVB va a reflejar irreseccabilidad tumoral en un alto porcentaje de los casos<sup>42,43</sup>.

La ictericia se considera indicador de extensión de vecindad y casi siempre de infiltración de la vía biliar, circunstancia que implica ya un pésimo pronóstico. Ya Gradisor, en 1970, reflejó en su serie que el 85% de los pacientes con CVB e ictericia resultaron tener tumores no reseccables<sup>44</sup>. En un estudio reciente de Miyazaki, la resección curativa fue posible sólo en 7/26 pacientes con infiltración de la vía biliar, y ninguno de ellos sobrevivió más de 3 años<sup>45</sup>. En consonancia se expresa Barlett, quien publica un 100% de irreseccabilidad tumoral para los casos de CVB con ictericia de inicio<sup>41</sup>.

TABLA 3. Clasificación TNM (AJCC, 1997)<sup>39</sup>

Tx	No se puede valorar tumor primario
T0	No existe evidencia del tumor primario
Tis	Carcinoma <i>in situ</i>
T1a	El tumor invade la lámina propia
T1b	El tumor invade la capa muscular
T2	Invasión de tejido conectivo perimuscular
T3	Invasión de serosa (peritoneo visceral) o un órgano adyacente o ambas cosas (invasión hepática por contigüidad < 2 cm)
T4	Infiltración hepática por contigüidad > 2 cm o invasión de 2 o más órganos adyacentes (estómago, duodeno, páncreas, colon, epiplón, vía biliar extrahepática o hígado)
Nx	No se pueden valorar los linfáticos regionales
N0	No hay metástasis en los linfáticos regionales
N1	Metástasis en ganglios: cístico, pericoledocianos y/o del hilio hepático (incluyendo ligamento hepatoduodenal)
N2	Metástasis en ganglios: cefalopancreáticos anteriores y posteriores, periduodenales, periportaes, celíacos y/o de la arteria mesentérica superior
Mx	No se puede valorar la presencia de metástasis a distancia
M1	No existen metástasis a distancia
M2	Metástasis a distancia

Estadio 0: Tis N0 M0; estadio I: T1 N0 M0; estadio II: T2 N0 M0; estadio III: T1 N1 M0; T2 N1 M0; T3 N0-N1 M0; estadio IV-A: T4 N0-N1 M0; estadio IV-B: Tx N2 M0; Tx Nx M1. TNM: clasificación *tumor, node, metastasis*. T: tumor; N: ganglios linfáticos; M: metástasis.

### Laboratorio

Los exámenes analíticos no van a presentar alteraciones específicas que puedan orientar el diagnóstico en los casos de cáncer de vesícula biliar. La presencia de perfil hepático de colestasis sólo acompaña a los pacientes con tumores avanzados localmente que presentan ictericia secundaria a infiltración de la vía biliar principal. Una discreta tendencia a presentar anemia y leucocitosis también se ha identificado como indicador de enfermedad neoplásica avanzada.

Los niveles séricos de antígeno carcinoembrionario (CEA) y CA19-9 han sido estudiados como marcadores de cribado potenciales en el CVB, aunque no son específicos. La medición de valores de CEA mayor de 4 ng/ml tiene un 93% de especificidad para el diagnóstico CVB si se comparan con valores de casos controles en pacientes sometidos a colecistectomía por patología benigna de la vía biliar; no obstante, la sensibilidad es sólo del 50%<sup>46</sup>. El antígeno sérico más utilizado en la práctica clínica y de más valor para el CVB es el CA19-9, sintetizado por las células del epitelio ductal biliar y pancreático en condiciones normales, alcanzando los valores más altos en neoplasias pancreáticas; la cuantificación de valo-



res de CA19-9 mayor de 20 U/ml tiene una sensibilidad del 79,4% y una especificidad del 79,2%, siendo por ello de gran utilidad en casos de hallazgos radiológicos ambiguos o indeterminados<sup>47</sup>.

### Diagnóstico por imagen

La ecografía abdominal es el método de imagen diagnóstica inicial. En general, el CVB se descubre ya cuando es una masa voluminosa que ocupa el lecho vesicular (hasta el 50% de los casos) o bien una masa polipoidea (27% del global); las lesiones de pequeñas dimensiones y estadios iniciales suelen ser hallazgos casuales durante un examen ecográfico orientado por sospecha de coledoclitiasis. Otros hallazgos ecográficos asociados al CVB son: engrosamiento local o generalizado de la pared vesicular; discontinuidades o irregularidades parietales con presencia de submucosa hipoecoica, y presencia de hídrops vesicular en relación con masa que bloquea el infundíbulo vesicular<sup>48</sup>. Asimismo, la ecografía es muy sensible para detectar dilatación de la vía biliar intra y/o extrahepática y la presencia de lesiones metastásicas hepáticas o infiltración directa del parénquima de los segmentos IVb y V. La ecografía-Doppler color es una exploración no invasiva que permite estudiar los flujos arteriales y portales de los elementos del hilio hepático; a medida que se adquiere experiencia va desplazando a la arteriografía en la identificación de pacientes no resecales por invasión tumoral de estas estructuras. En combinación con la ecografía convencional puede llegar a detectar la invasión portal en hasta el 83-86% de los casos.

La tomografía axial computarizada (TAC) es el método más sensible y rentable para estudiar los casos en los que se sospecha CVB. En una revisión reciente de Kumar y Aggarwal sobre pacientes con CVB, la TAC reveló una masa que ocupaba casi toda la luz de la vesícula biliar en el 42% de los casos, una masa polipoidea en el 26% y un engrosamiento difuso en el 6% de los pacientes<sup>49</sup>. Permite, además, valorar la profundidad de la infiltración del parénquima hepático en los cánceres avanzados de localización fúndica, así como la presencia de lesiones metastásicas intrahepáticas y su localización; en caso de CVB infundibular que infiltra la vía biliar principal, detecta con muy alta sensibilidad la dilatación del sistema biliar intrahepático y el nivel topográfico de bloqueo del mismo. La TAC también es de gran utilidad en el diagnóstico preoperatorio de las metástasis ganglionares de CVB, circunstancia que puede contraindicar la cirugía o alterar la táctica quirúrgica; un ganglio invadido se define en la TAC como una masa de partes blandas con diámetro anteroposterior de al menos 1 cm que muestra anillo de captación o bien realce heterogéneo. De forma global, sólo un 38-40% de los ganglios histológicamente afectados serán identificados por la TAC<sup>50</sup>. Hoy día se realizan estudios de tomografía axial helicoidal en fase dual, que permiten evaluar con mucha sensibilidad y especificidad la presencia de infiltración de estructuras vasculares mayores.

Antes del uso rutinario de la ecografía y la TAC, las tasas de diagnóstico preoperatorio de CVB estaban en torno al 8%, y sólo eran de utilidad los estudios radiológicos

simples y la colecistografía oral o intravenosa. Con la introducción en los años 80 de ambas pruebas de imagen, el porcentaje ha aumentado hasta el 75-88%; sin embargo, no parece que este marcado aumento se haya acompañado de una mejora en los resultados terapéuticos y tasas de supervivencia para el CVB diagnosticado de forma preoperatoria<sup>51</sup>.

La resonancia magnética nuclear (RMN) convencional o axial es una técnica de reciente aparición para la valoración de la anatomía biliar, hepática y pancreática. Su desarrollo tecnológico ha resultado en la disponibilidad de la colangiopancreato-RMN (CP-RMN), que ofrece un mapa de todo el árbol biliar y pancreático. En determinados centros ha reemplazado casi de forma definitiva a las pruebas invasivas<sup>52</sup>.

La arteriografía del tronco celíaco y la mesentérica superior con retorno venoso portal es una prueba que es realizada hoy día de forma selectiva por algunos grupos muy concretos, ya que existen técnicas menos invasivas (angio-RMN, ecografía-Doppler color y TAC helicoidal) que aportan una información altamente sensible y específica de la relación de las neoplasias vesiculares con las estructuras vasculares hiliares y del ligamento hepatoduodenal.

La ultrasonografía endoscópica (USE) es una técnica diagnóstica de uso muy reciente en la patología biliopancreática, contribuyendo especialmente al diagnóstico de extensión y estadificación de las neoplasias biliares<sup>53</sup>. En un estudio dirigido por Gress para constatar la eficacia de la USE en comparación con la TAC helicoidal para CVB, resultó ser de gran valor, con grados de certeza del 90 frente al 29% para la invasión parietal (T), del 70 frente al 55% para la afección ganglionar (N) y 87 frente al 60% para determinar la presencia de invasión vascular<sup>54</sup>. Su problema está en el alto grado de dependencia del explorador y su escasa disponibilidad.

La punción-aspiración con aguja fina (PAAF) sólo estará indicada para la confirmación del diagnóstico histológico de masas vesiculares que no se consideran para resección, con el fin de evitar la posible diseminación de un cáncer operable por el trayecto de punción<sup>55</sup>. La certeza diagnóstica se estima en torno al 88% para CVB, con tasa casi nula de falsos positivos<sup>56</sup>.

El examen citológico de la vía biliar es uno de los métodos usados para evitar la agresión directa al tumor y la posible diseminación.

### Cirugía laparoscópica y CVB

Descrita por primera vez en 1985, la colecistectomía laparoscópica se ha convertido en el procedimiento estándar para el tratamiento de la litiasis biliar sintomática<sup>57</sup>. Con su aparición han tomado interés y relevancia varios conceptos que deben conocerse:

– CVB incidental: aquella neoplasia vesicular no sospechada pre o intraoperatoriamente y que es diagnosticada por el patólogo en el análisis del espécimen de colecistectomía.

– CVB descubierto en el momento de la intervención (sin sospecha preoperatoria).

– Diseminación inadvertida del CVB incidental; se pensaba asociada a la expansión del gas usado para el neumoperitoneo, pero diversos estudios han demostrado incidencia análoga tras colecistectomía abierta y laparoscópica<sup>58,59</sup>. Esto implica que es la propia agresividad del CVB el factor determinante del implante intraperitoneal en las zonas de agresión o heridas quirúrgicas.

– Rerresección: tiene como objetivo completar la colecistectomía estándar mediante una colecistectomía radical extendida en los casos de cáncer incidental (intención curativa).

## Tratamiento

### Resección quirúrgica

En la actualidad la resección quirúrgica radical con intención curativa supone el único medio de obtener tasas de supervivencia en los pacientes con CVB. La resección radical persigue la ausencia de tumor residual tras la resección quirúrgica; se han establecido tres categorías en función del resultado: R0 (ausencia de tumor residual micro y macroscópico); R1 (presencia de tumor residual microscópico), y R2 (presencia de tumor residual macroscópico). La resección radical R0 será posible realizarla en un porcentaje variable de pacientes que oscila entre el 20 y el 50%; esta variabilidad depende de la selección preoperatoria de los enfermos que van a ser sometidos a laparotomía y de la propia experiencia del cirujano.

Los criterios de irresecabilidad del CVB son los siguientes: mala condición general del paciente (paciente no operable); presencia de metástasis hepáticas, peritoneales o a distancia; afección extensa del tronco principal de la vena porta o de la arteria hepática, y afección bilateral de ambas ramas portales o arteriales.

La colecistectomía simple no tiene sitio hoy día en la cirugía electiva del CVB, y sólo puede considerarse como tratamiento curativo para los pacientes con cáncer incidental descubierto en el examen histológico postoperatorio y estadio T1a, ya que con este grado de progresión parietal no se ha descrito en ninguna serie afección ganglionar ni recidiva de la enfermedad neoplásica<sup>60-62</sup>. Cuando el tumor infiltra la capa muscular sin sobrepasarla (T1b) debe tratarse mediante colecistectomía radical extendida, ya que varios autores han comunicado recurrencias locales en el propio lecho y metástasis ganglionares con este estadio; Ouchi<sup>63</sup> ha publicado hasta un 28% de afección ganglionar sincrónica en CVB T1b.

Los pacientes con tumores T2 deben tratarse siempre con colecistectomía radical extendida. Suelen presentar afección ganglionar entre 41-62% de los casos, y son el subgrupo histológico que más se beneficia de la rerresección en casos de cáncer incidental. Así lo demuestran los resultados de supervivencia de las series de Shirai (el 90 frente al 40%), Yamaguchi (el 91 frente al 28%) y De Aretxabala (el 70 frente al 20%) para pacientes T2 tratados mediante el procedimiento radical o sólo colecistectomía simple<sup>64-66</sup>.

El punto más controvertido se centra en el tratamiento quirúrgico del CVB localmente avanzado (tumores T3 y

T4). Pese a que algunos autores orientales han publicado de forma repetida sus resultados con nula supervivencia para estos estadios, los trabajos del Memorial Hospital (el 21 y el 28% de sobrevida a 5 años para T3 y T4 cuando no existía afección ganglionar)<sup>67</sup>, Gall (4 casos sin recidiva de pacientes estadios III y IV TNM)<sup>68</sup>, Konishi (el 37% a 5 años para T3)<sup>69</sup>, Izumi (68,8% a 3 años para T3)<sup>70</sup> y Onoyama (44,4% a 5 años)<sup>40</sup> han servido para defender el papel de la cirugía resectiva en estos subgrupos; no obstante, en todos ellos la supervivencia fue nula a 3 años cuando existía afección de la vía biliar. Conseguir exéresis tumorales con criterios R0 en CVB T3 y T4 implica, por otro lado, realizar resecciones hepáticas y de órganos vecinos más o menos extensas que se acompañan de tasas de morbimortalidad no despreciables.

¿Qué es la colecistectomía radical extendida? Supone, hoy día, el «módulo básico mínimo» para el tratamiento quirúrgico del CVB. Tiene su base en el concepto de colecistectomía extendida que preconizaron Glenn y Hays en 1954 (colecistectomía ampliada a 2 cm de margen del lecho vesicular y esqueletización ganglionar del epiplón menor)<sup>71</sup>, y consiste en realizar en bloque una colecistectomía y bisegmentectomía IVb y V; cuando es preciso, para conseguir una resección R0 en CVB localmente avanzado, puede ser necesario extender la resección hepática hasta una hepatectomía derecha, una hepatectomía derecha ampliada o bien incluir órganos vecinos en bloque.

¿Hasta dónde debe llegar la disección ganglionar? La afección ganglionar en el CVB ha demostrado ser un factor pronóstico de supervivencia de gran impacto, de forma que también se ha debatido la extensión de la exéresis ganglionar para lograr las mayores tasas de éxito y sobrevida a largo plazo. Las publicaciones más optimistas de autores japoneses informan que linfadenectomías extensas (n1, n2 y ganglios paraaórticos e interaortocava) mejoran la supervivencia excepto en casos con afección de estos últimos<sup>72-76</sup>; por el contrario, las series occidentales de Fong y Benoit publican nula supervivencia a largo plazo para enfermos con ganglios invadidos, aún con afección n1 única<sup>41,62,67</sup>. La actitud más preconizada hoy día consiste en llevar a cabo disecciones ganglionares n1 y n2 de forma sistemática siempre que sea posible, no ya con intención terapéutica exclusiva sino también de estadificación. Además, el realizar biopsia intraoperatoria de los ganglios paraaórticos, del eje celíaco y de la mesentérica superior al principio de la intervención puede evitar la resección en caso de positividad, ya que no se ha descrito supervivencia en ningún paciente con afección ganglionar a dicho nivel.

Otro punto de discusión es la necesidad o no de resección de la vía biliar principal de forma sistemática. Pese al mal pronóstico que implica, sólo está indicada su resección cuando sea preciso para lograr cirugía R0 en pacientes con ictericia e infiltración de la misma. Algunos grupos la resecan de forma sistemática para acceder con más comodidad a la linfadenectomía hiliar y retropancreática. Cuando se trata de una rerresección, a veces es difícil distinguir el componente cicatricial perihiliar de una recidiva local, por lo que resulta útil enviar un corte intraoperatorio del muñón cístico, cuya negatividad excluirá la

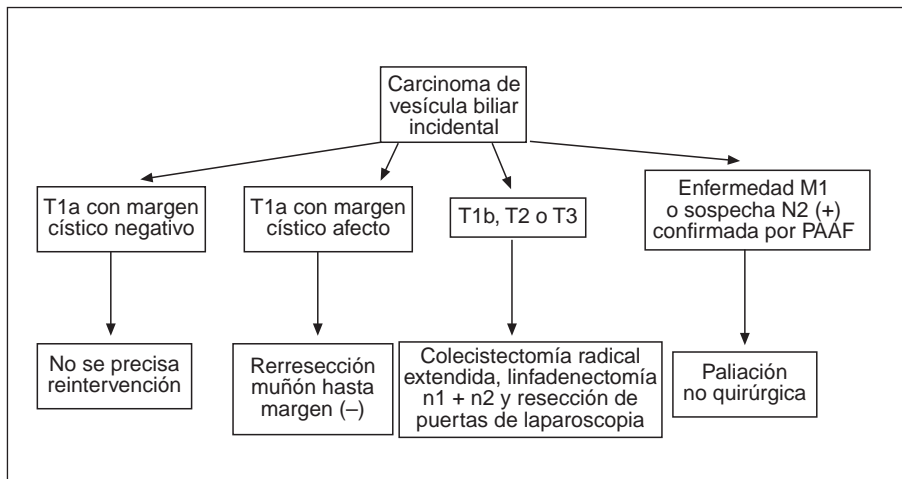


Fig. 1. Algoritmo de decisión terapéutica para el tratamiento del CVB incidental. PAAF: punción-aspiración con aguja fina.

necesidad de reseca la vía biliar con propósitos oncológicos<sup>77</sup>.

En las figuras 1 y 2 proponemos algoritmos de decisión terapéutica para el tratamiento del CVB incidental y sospechado de forma pre o intraoperatoria.

La única variante terapéutica que debe acompañar a la rerresección del CVB incidental cuando la colecistectomía se realizó por laparoscopia es la resección radical de las puertas de entrada de los trocacos, no ya con intención curativa sino de estadificación y predictiva; siempre que se encontró cáncer microscópico a este nivel, los pacientes manifestaron recurrencia peritoneal temprana<sup>58,59,67</sup>. Asimismo, los pacientes con sospecha preoperatoria de CVB deben someterse a cirugía abierta con intención curativa y radical en un solo tiempo; igualmente, aquellos en los que el CVB se descubre de forma intraoperatoria durante el procedimiento laparoscópico deben ser convertidos a cirugía abier-

ta para llevar a cabo la intervención definitiva con intención curativa<sup>77</sup>.

#### Morbimortalidad

Debido a la complejidad técnica, al tiempo quirúrgico empleado y a la eventual necesidad de derivados sanguíneos, la cirugía con intención curativa del CVB se acompaña de una morbilidad postoperatoria no despreciable, con tasas que oscilan entre el 5-54%. Las complicaciones más frecuentes serán fístulas biliares, insuficiencia hepática leve-moderada, absceso intraabdominal e insuficiencia respiratoria.

La mortalidad postoperatoria de los casos operados y resecaos oscila, en función de las series, entre el 0 y el 21%, siendo mayor cuando se realizan resecciones hepáticas mayores y resecciones de la vía biliar.

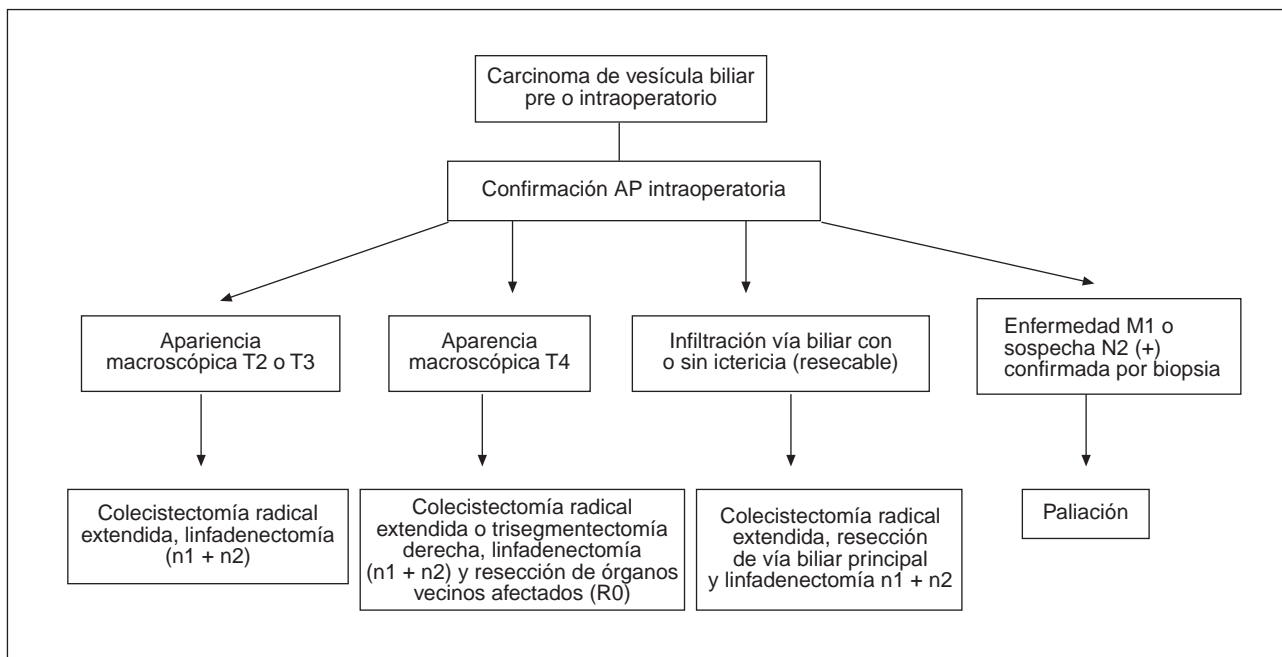


Fig. 2. Algoritmo de decisión terapéutica para el tratamiento del CVB diagnosticado pre o intraoperatoriamente. AP: anatómico-patológica.

## Supervivencia

La supervivencia a 5 años de los pacientes con CVB a los que se les realiza cirugía radical curativa adecuada en función de su estadio tumoral se sitúa entre el 14 y el 20% en las series más recientes publicadas (tabla 4)<sup>38,40,41,66-68,74,75,78-82</sup>.

Asimismo, el factor pronóstico más importante para conseguir una supervivencia prolongada es la radicalidad de la resección quirúrgica; otros factores que se han identificado en los diversos trabajos publicados en la bibliografía son: ausencia de afección ganglionar; grado de infiltración parietal; estadio TNM y Nevin; grado histológico de diferenciación tumoral, y diagnóstico postoperatorio del CVB o CVB incidental.

## Quimioterapia y radioterapia

### Quimioterapia

La quimioterapia se ha usado como terapia coadyuvante en el CVB resecado o como paliación el CVB no resecable, y en ninguno de los casos se ha logrado aumentar la supervivencia. Diversos estudios cooperativos han examinado el papel de la mitomicina C (en bolos), 5-fluorouracilo, adriamicina y nitrosureas, solos o en combinación, con comunicaciones aisladas de mínimas respuestas<sup>83,84</sup>. También se ha usado la terapia regional intraarterial con mitomicina C, con tasas globales de respuesta del 48% y un incremento de la mediana de supervivencia de 5 a 14 meses en relación con cohortes históricas de control<sup>85</sup>.

### Radioterapia

Los distintos modelos de aplicación de radioterapia (externa, intraoperatoria e interna, esta última usando dispositivos insertados por vía percutánea o endoscópica que liberan la radiación localmente mediante agujas de iridio-192 o de cobalto-60) se han usado como tratamiento paliativo para el CVB localmente avanzado y no resecable; los resultados sugieren que podría aumentar la supervivencia, aunque el beneficio es escaso (de 6 a 8 meses en la mediana de supervivencia). No obstante, es bien tolerada y sí que parece que podría ser útil para mejorar los síntomas en pacientes seleccionados<sup>86</sup>.

Por otro lado, se han publicado dos series de cirugía asociada a radioterapia intraoperatoria para CVB avanzado, con tasas de supervivencia de 10,3% a 3 años en uno de ellos. El desarrollo de esta línea terapéutica podría aportar calidad y cantidad de vida a los pacientes con CVB localmente avanzado<sup>87,88</sup>.

## Técnicas paliativas

Los pacientes con CVB no resecable o no operable deben ser tratados mediante técnicas paliativas (quirúrgicas y/o no quirúrgicas), que buscan mejorar la calidad de vida y proporcionarán alivio sintomático de los tres pro-

blemas principales que estos enfermos pueden presentar: la ictericia, el dolor y con menos frecuencia la obstrucción duodenal o digestiva alta. Su esperanza de vida media está en torno a 2-4 meses, y sólo un 5% de los pacientes va a sobrevivir 12 meses<sup>89,90</sup>.

### Paliación quirúrgica

Consiste en derivar el flujo biliar mediante anastomosis colangioentéricas (a yeyuno usualmente) dejando el CVB no resecable *in situ* o tras haberlo resecado sólo parcialmente; debe ser un recurso intraoperatorio y nunca un planteamiento preoperatorio electivo en un CVB que se conoce como irresecable y localmente avanzado en base a los estudios de imagen. A veces la confluencia biliar está libre; sin embargo, es frecuente que esté invadida y ambas vías biliares derecha e izquierda estén desconectadas. El drenaje quirúrgico del 30-40% del parénquima hepático suele ser suficiente para que la ictericia y el prurito mejoren e incluso desaparezcan por completo, siempre que no exista infección en los segmentos hepáticos no drenados y que el lóbulo que se drena no esté atrofiado; en este último caso serán frecuentes las colangitis de repetición, con ingresos repetidos y peor calidad de vida.

Hay tres posibilidades de derivación paliativa quirúrgica:

1. Anastomosis intrahepáticas izquierdas: están indicadas cuando existe un lóbulo hepático izquierdo hipertrofico, y proporcionan buena paliación por realizarse la derivación bastante lejos de la confluencia hiliar. Pueden llevarse a cabo de dos formas:

– Sin hepatectomía asociada (técnica de Soupault y Couinaud)<sup>91</sup>. Kapoor ha publicado 41 pacientes sometidos a este procedimiento, con un 87,5% de éxito para el alivio de la ictericia; sin embargo, al ser pacientes en estadios IV, esta técnica se grava de una morbilidad próxima al 51,3% y una mortalidad perioperatoria no despreciable del 12,1%<sup>92</sup>. Saxena ha descrito, para cánceres del cuello vesicular que provocan ictericia, hídrops vesicular y también bloqueo del vaciamiento gástrico, la realización de una triple derivación (vesicular y del segmento III a un asa defuncionalizada y del estómago al yeyuno contiguo) con muy buenos resultados<sup>93</sup>.

– Con hepatectomía asociada (técnica de Longmire-Sanford). Hoy día apenas se lleva a cabo debido a que la derivación a través del ligamento redondo proporciona una descompresión más eficaz, segura y con menor tasa de complicaciones. Se realiza una pequeña hepatectomía marginal en el borde lateral del segmento III, hasta aparecer alguna de las ramas biliares periféricas dilatadas; entonces se efectúa la anastomosis, usualmente terminolateral, a un asa yeyunal defuncionalizada en Y de Roux<sup>94</sup>.

2. Anastomosis intrahepáticas derechas: son el recurso para descomprimir la vía biliar en CVB no resecables y atrofia del lóbulo hepático izquierdo. En el lóbulo derecho no existe una referencia anatómica clara para abordar la vía biliar; por ello, necesitaremos de una colangiografía de calidad o de la ecografía intraoperatoria para identificar el conducto biliar y disecarlo (suele usarse el del segmento V a través de una pequeña hepatotomía).



3. Anastomosis intrahepática bilateral: es el procedimiento paliativo ideal, pero no es fácil técnicamente, y como se ha comentado antes, con la descompresión de un lóbulo hepático suele ser suficiente para el alivio sintomático.

Cuando se conoce de forma preoperatoria que el vaciado gástrico está dificultado por reacción desmoplásica o infiltración tumoral y éste resulta ser no resecable, está indicada la realización de una derivación quirúrgica gastroentérica paliativa. Asimismo, los pacientes con CVB no tratable deben ser remitidos a unidades del dolor especializadas para ser sometidos a cursos de terapia analgésica paliativa de graduación secuencial en función de la intensidad del dolor.

### Paliación no quirúrgica

Hoy día, el método indicado y más extendido para la paliación de la ictericia en el CVB no operable o que se determina como no resecable por los estudios de imagen preoperatorios es la colocación de una endoprótesis transtumoral a nivel de la vía biliar por medio de colangiografía transparietohepática (CTPH) bajo control ecográfico. Las prótesis más utilizadas son las metálicas autoexpandibles (tipo Wallstent), formadas por una malla de acero inoxidable con sección circular que se expande en la luz de la vía biliar una vez retirada la membrana que la recubre. Se imbrican rápidamente en el árbol biliar, por lo que no sufren fenómenos de desplazamiento; además, tienen una vigencia de 4-7 meses, con lo que no se van a obstruir ni precisarán recambio durante la fase terminal de la enfermedad de los pacientes con CVB.

### Bibliografía

- De Stoll M. Rationis mendendei in nosocomia. En: Practico Unindobonensi, parte I. Viena: Berardi, 1777; p. 290.
- Pack GT, Miller TR, Brasfield RD. Total right hepatic lobectomy for cancer of the gallbladder. *Ann Surg* 1955;142:6-16.
- Blalock AA. A statistical study of 888 cases of biliary tract disease. *Johns Hopkins Hosp Bull* 1924;35:391-409.
- Potente F, Ghiron U, Caramia M, Seglie E, Fava F, Rolfo F. Il carcinoma della colecisti. La nostra esperienza. *Minerva Chir* 1994; 49:787-90.
- Chevrel B, Chevrel JP. Cancer de la vesicula biliaire. *Press Med* 1971;79:372-7.
- Wanebo HJ, Verezidis MP. Carcinoma of the gallbladder. *J Surg Oncol* 1993;3(Supl):134-9.
- Debray CH, Haordouin JP. Les canceres primitifs de la vesicule biliaire. Données cliniques et evolutives à propos de 52 observations. *Arch Franc Appar Dig* 1965;54:5.
- Danzis M. Carcinoma of the gallbladder: a report of 52 cases. *J Mount Sinai Hosp* 1951;17:467-77.
- Diehl AK. Epidemiology of gallbladder cancer: a synthesis of recent data. *JNCI* 1990;65:1209-13.
- Roa I, Araya JC, Shirasi T. DNA content in gallbladder carcinoma: a flow cytometric study of 96 cases. *Histopathology* 1993;23:459-64.
- Marijuán Martín JL, Rivera Vallejo C, Mata Juberías A, James Bazire P, Díaz Domínguez J, Celdrán Uriarte A. Carcinoma primario de vesícula biliar. Revisión de 41 casos. *Rev Esp Enf Digest* 1992; 82:169-71.
- Gers PH. Primary carcinoma of the gallbladder: a thirty years summary. *Ann Surg* 1961;153:369-72.
- Rodríguez JL, Casanova D. Carcinoma de vías biliares. Revisión de 50 casos. *Rev Esp Enf Ap Digest* 1978;54:315-34.
- Del Val Gil JM, Bermejo Zapatero A, González Penabad M, Auré Casanova E, Hidalgo Lerma E. Cáncer de vesícula biliar. A propósito de 10 casos. *Cir Esp* 1990;48:82-6.
- Zatonski W, La Vecchia C, Levi F. Descriptive epidemiology of gallbladder in Europe. *J Cancer Res Clin Oncol* 1993;119:165-71.
- Diehl AK. Gallstone size and the risk of gallbladder cancer. *JAMA* 1983;250:2323-6.
- Hart J, Modan B, Shani M. Cholelithiasis in the aetiology of the gallbladder neoplasms. *Lancet* 1971;1:1151-3.
- Fraumeni JF, Devesa SS, McLaughlin JK, Stanford JL. Biliary tract cancer. In: Schottenfeld D, Fraumeni JF, editors. *Cancer epidemiology and prevention*. 2nd ed. London: Oxford University Press, 1996.
- Kune GA, Sali A. *Chirurgia delle vie biliari*. Roma: Marrapase Editore-D.E.M.I., 1981.
- Albores-Saavedra J, Nadji M, Henson DE. Intestinal type adenocarcinoma of the gallbladder. A clinico-pathologic study of seven cases. *Am J Surg Pathol* 1986;10:19-25.
- Welton JC, Marr JS, Friedman SM. Association between cancer and typhoid carrier state. *Lancet* 1979;1:791-4.
- England DM, Rosenblatt JE. Anaerobes in human biliary tracts. *J Clin Microbiol* 1977;6:494.
- Kimura W, Muto T, Esaki Y. Incidence and pathogenesis of villous tumors of the gallbladder, and their relation to cancer. *J Gastroenterol* 1994;29:1-4.
- Kozuka S, Tsubone N, Yasui A, Hachisuka K. Relation of adenoma to carcinoma of the gallbladder. *Cancer* 1982;50:2226-34.
- Kimura K, Ohto M, Saisho H. Association of gallbladder carcinoma and anomalous pancreato-biliary union. *Gastroenterology* 1995; 89:1258-65.
- Carriaga MT, Henson DE. Liver, gallbladder, extrahepatic bile ducts and cancer. *Cancer* 1995;75(Suppl):171-90.
- Yamamoto M, Nakajo S, Tahara E. Carcinoma of the gallbladder: the correlation between histogenesis and prognosis. *Virchow Arch Pathol Anat Histopathol* 1989;414:83-90.
- Sumiyoshi K, Nagai E, Chijiwa K. Pathology of the carcinoma of the gallbladder. *World J Surg* 1991;15:315-21.
- Reese AJ. Primary carcinoma simulating empyema of the gallbladder. *BMJ* 1953;2:430.
- Albores-Saavedra J, Henson DE. Tumors of the gallbladder and extrahepatic ducts. En: Atlas of tumor pathology, series 2, fascicle 22. Washington DC: Armed Forces Institute of Pathology, 1986.
- Fahim RB, McDonald JR, Richards JC, Dewrad OF. Carcinoma of the gallbladder: a study of its modes of spread. *Ann Surg* 1962; 156:114-24.
- Ohtsuka M, Miyazaki M, Itoh H, Nakagawa K, Ambiru S, Shimizu H, et al. Routes of hepatic metastases of gallbladder carcinoma. *Am J Clin Pathol* 1998;109:62-8.
- Shirai Y, Tsukada K, Ohtani T, Watanabe H, Hatakeyama K. Hepatic metastases from carcinoma of the gallbladder. *Cancer* 1995;75:2063-8.
- Boerma EJ. Towards an oncological resection of gallbladder cancer (review of 61 refs.). *Europ J Surg Oncol* 1994;20:537-44.
- Shirai Y, Yoshida K, Tsukada K, Ohtani T, Muto T. Identification of the regional lymphatic system of the gallbladder by vital staining. *Br J Surg* 1992;79:659-62.
- Tsukada K, Kurosaki I, Uchida K, Shirai Y, Ohashi Y, Yokoyama K, et al. Lymph node spread from carcinoma of the gallbladder. *Cancer* 1997;80:661-7.
- Nevin JE, Moran TJ, Kay S, King R. Carcinoma of the gallbladder: staging, treatment and prognosis. *Cancer* 1976;37:141-8.
- Donohue JH, Nagomey DM, Grant CS, Tsushima K, Istrup DM, Adson MA. Carcinoma of the gallbladder. Does radical resection improve outcome? *Arch Surg* 1990;125:237-41.
- Fleming ID, Cooper JS, Henson DE. *AJCC Cancer Staging Manual*. 5th ed. Philadelphia: JB Lippincott & Company, 1997.
- Onoyama H, Yamamoto M, Tseng A, Ajiki T, Saitoh Y. Extended cholecystectomy for carcinoma of the gallbladder. *World J Surg* 1995;19:758-63.
- Barlett DL, Fong Y, Fortner JG, Brennan MF, Blumgart LH. Long terms results after resection for gallbladder cancer. Implications for staging and management. *Ann Surg* 1996;224:639-46.
- North JH, Pack MS, Hong C, Rivera DE. Prognostic factors for adenocarcinoma of the gallbladder: an analysis of 162 cases. *Ann Surg* 1998;64:437-40.
- Chao TC, Greager JA. Primary carcinoma of the gallbladder. *J Clin Oncol* 1991;46:215-21.
- Gradisor IA, Kelly TR. Primary carcinoma of the gallbladder. *Arch Surg* 1970;100:232-9.
- Miyazaki M, Itoh H, Ambiru S, Shimizu H, Togawa A, Gohchi E, et al. Radical surgery for advanced gallbladder carcinoma. *Br J Surg* 1996;83:478-81.

46. Strom BL, Maislin G, West SL, Atkinson B, Herlyn M, Saul S, Rodríguez Martínez HA, et al. Serum CEA and CA19-9: potential future diagnostic or screening tests for gallbladder cancer? *Int J Cancer* 1990;45:821-4.
47. Ritts RE, Nagorney DM, Jacobson DJ, Talbot RW, Zurawski VR Jr. Comparison of preoperative serum CA19-9 levels with results of diagnostic imaging modalities in patients undergoing laparotomy for suspected pancreatic or gallbladder disease? *Pancreas* 1999; 9:707-16.
48. Wibbenmeyer LA, Wade TP, Chen RC, Meyer RC, Turgeon RP, Andrus CH. Laparoscopic cholecystectomy can disseminate in situ carcinoma of the gallbladder. *J Am Coll Surg* 1995;181:504-10.
49. Kumar A, Ahggarwal S. Carcinoma of the gallbladder: CT findings in 50 cases. *Abdom Imag* 1994;19:304-8.
50. Ohtani T, Shirai Y, Tsukada K, Hatakeyama K, Muto T. Carcinoma of the gallbladder: CT evaluation of lymphatic spread. *Radiology* 1993;189:875-80.
51. Chijiwa K, Sumiyoshi K, Nakayama F. Impact of recent advances in hepatobiliary imaging techniques on the preoperative diagnosis of carcinoma of the gallbladder. *World J Surg* 1991;15: 322-7.
52. Wilbur AC, Gyi B, Renigres SA. High-field MRI of primary gallbladder carcinoma. *Gastrointest Radiol* 1988;170:1491-5.
53. Yasuda K, Mukai H, Fujimoto S, Nakajima M, Kawai K. The diagnosis of pancreatic cancer by endoscopic ultrasonography. *Gastrointest Endoscopy* 1988;34:1-8.
54. Gress F, Ikemberry S, Sherman S, Wonn J, Lehman G. A prospective comparison of endoscopic ultrasound (EUS) versus spiral computed tomography (SCT) for pancreatic, biliary and ampullary cancer staging and determination of vascular invasion and resectability. *Gastrointest Endoscopy* 1996;43:422-5.
55. Fong Y, Brennan MF, Turnbull A, Coit DG, Blumgart LH. Gallbladder cancer discovered during laparoscopic surgery: potential for iatrogenic dissemination. *Arch Surg* 1993;128:1054-6.
56. Akosa AB, Barker F, Desa L, Benjamin I, Krausz T. Cytologic diagnosis in the management of gallbladder carcinoma. *Acta Cytol* 1995;39:494-8.
57. Grace PA, Quereshi A, Coleman J, Keane R, McEntee G, Broe P, et al. Reduced postoperative hospitalization after laparoscopic cholecystectomy. *Br J Surg* 1991;78:160-2.
58. Ricardo AE, Feig BW, Ellis LM, Hunt KK, Curley SA, MacFadyen BV, et al. Gallbladder cancer and trocar recurrence sites. *Am J Surg* 1997;174:619-23.
59. Sarli L, Contini S, Sansebastiano G, Gobbi S, Costi R, Roncoroni L. Does laparoscopic cholecystectomy worsen the prognosis of unsuspected gallbladder cancer? *Arch Surg* 2000;135:1340-4.
60. Tsunoda T, Tsuchiya R, Harada N. The surgical treatment for carcinoma of the gallbladder: rational for second look operation for inapparent carcinoma. *Jpn J Surg* 1987;17:478-86.
61. Winde G, Kautz G, Berns T. Therapeutic problems of cancer of the gallbladder. *J Chir* 1993;130:252-9.
62. Benoist S, Panis Y, Fagniez PL. Long-term results after curative resection for carcinoma of the gallbladder. *Am J Surg* 1998;175:118-22.
63. Ouchi K, Owada Y, Matsuno S, Sato T. Prognostic factors in the surgical treatment of gallbladder carcinoma. *Surgery* 1987;101:731-7.
64. Shirai Y, Yoshida K, Tsukada K, Muto T. Inapparent carcinoma of the gallbladder. An appraisal of radical second operation after simple cholecystectomy. *Ann Surg* 1992;215:326-31.
65. De Aretxabala X, Roa IS, Burgos LA, Araya JC, Villaseca MA, Silva JA. Curative resection in potentially resectable tumours of the gallbladder. *Europ J Surg* 1997;163:419-26.
66. Yamaguchi K, Chijiwa K, Saiki S, Nishihara K, Takashima M, Kawakami K, et al. Retrospective analysis of 70 operations for gallbladder carcinoma. *Br J Surg* 1997;84:200-4.
67. Fong Y, Jarnagin W, Blumgart LH. Gallbladder cancer: comparison of patients presenting initially for definitive operation with those presenting after prior non-curative resection. *Ann Surg* 2000;232:557-69.
68. Gall FP, Köckerling F, Scheele J, Schneider C, Hohenberger W. Radical operations for carcinoma of the gallbladder: present status in Germany. *World J Surg* 1991;15:328-36.
69. Konishi K, Sahara H, Kadoya N. Clinical study on gallbladder cancer invading into subserosal layer with special reference to the relationship between extent of cancer and prognosis. *J Jpn Biliary Assoc* 1993;7:13-20.
70. Izumi T, Shimada H, Maehara M. Modes of spread and surgical strategy for gallbladder carcinoma with subserosal invasion. *J Jpn Surg Soc* 1993;94:722.
71. Glenn F, Hays DM. The scope of radical surgery in the treatment of malignant tumors of the extrahepatic bile duct. *Surg Gynecol Obst* 1954;99:529-41.
72. Shimada H, Endo T, Togo S, Nakano A, Izumi T, Nakagawara G. The role of lymph node dissection in the treatment of gallbladder carcinoma. *Cancer* 1997;79:892-9.
73. Chijiwa K, Yamaguchi K, Tanaka M. Clinicopathologic differences between long-term and short-term postoperative survivors with advanced gallbladder carcinoma. *World J Surg* 1997;21:98-102.
74. Tsukada K, Hatakeyama K, Kurosaki I, Uchida K, Shirai Y, Muto T, et al. Outcome of radical surgery for carcinoma of the gallbladder according to the TNM stage. *Surgery* 1996;120:816-21.
75. Chijiwa K, Noshiro H, Nakano K, Okido M, Sugitani A, Yamaguchi K, et al. Role of surgery for gallbladder carcinoma with special reference to lymph node metastasis and stage using Western and Japanese Classification Systems. *World J Surg* 2000;24:1271-7.
76. Kondo S, Nimura Y, Hayakawa N, Kamiya J, Nagino M, Uesaka K. Regional and para-aortic lymphadenectomy in radical surgery for advanced gallbladder carcinoma. *Br J Surg* 2000;87:418-22.
77. Barlett DL, Fong Y. Tumors of the gallbladder. In: Blumgart LH, Fong Y, editors. *Surgery of the liver and biliary tract* (vol. I). 1st. ed. 1994. Edinburgh: W.B. Saunders, 2000; p. 993-1051.
78. Gagner M, Rossi RL. Radical operations for carcinoma of the gallbladder: present status in Germany. *World J Surg* 1991;15:344-7.
79. Ogura Y, Mizumoto R, Isaji S, Kusuda T, Matsuda S, Tabata M. Radical operations for carcinoma of the gallbladder: present status in Japan. *World J Surg* 1991;15:337-43.
80. Shirai Y, Yoshida K, Tsukada K, Muto T, Watanabe H. Radical surgery for gallbladder carcinoma. Long-term results. *Ann Surg* 1992;216:565-8.
81. Matsumoto Y, Fujii H, Aoyama H, Yamamoto M, Sugahara K, Suda K. Surgical treatment of primary gallbladder carcinoma based on the histologic analysis of 48 surgical specimens. *Am J Surg* 1992;163:239-45.
82. Cubertaon P, Gainant A, Cucchiario G. Surgical treatment of 724 carcinomas of the gallbladder. Results of the French Surgical Association Survey. *Ann Surg* 1994;219:275-80.
83. Taal BG, Audisio RA, Bleiberg H, Blijham GH, Neijt JP, Veenhof CH, et al. Phase II trial of mitomycin C (MMC) in advanced gallbladder and biliary tree carcinoma. An EORTC gastrointestinal tract cancer cooperative group study. *Ann Oncol* 1993;1:607-9.
84. Oswald CE, Cruz AB Jr. Effectiveness of chemotherapy in addition to surgery in treating carcinoma of the gallbladder. *Rev Surg* 1977;34:436-8.
85. Makela JT, Kairaluoma MI. Superselective intra-arterial chemotherapy with mitomycin C for gallbladder cancer. *Br J Surg* 1993; 80:912-5.
86. Houry S, Sclienger M, Hugnier M, Lacaine F, Penne F, Laugier A. Gallbladder carcinoma: role of radiation therapy. *Br J Surg* 1989; 76:448-50.
87. Busse PM, Cady B, Bothe A Jr, Jenkins R, McDermott WV, Steele G Jr, et al. Intraoperative radiation therapy for carcinoma of the gallbladder. *World J Surg* 1991;15:352-6.
88. Todoroki T, Iwasaki Y, Orii K, Otsuka M, Ohara K, Kawamoto T, et al. Resection combined with intraoperative radiation therapy (IORT) for stage IV gallbladder carcinoma. *World J Surg* 1991;15:357-66.
89. Oertli D, Herzog U, Todelli P. Primary carcinoma of the gallbladder: operative experience during a 16 year period. *Europ J Surg* 1993;159:415-20.
90. Wanebo HJ, Castle WN, Fechner RE. Is carcinoma of the gallbladder a curable lesion? *Ann Surg* 1982;196:624-31.
91. Soupault R, Couinaud C. Sur un procédé nouveau de dérivation biliaire intrahépatique: les cholángio-jéjunostomies gauches sans sacrifice hépatique. *Presse Med* 1957;65:1157-9.
92. Kapoor VK, Pradeep R, Haribhakti SP, Singh V, Sikora SS, Saxena R, et al. Intrahepatic segment III cholángiojejunostomy in advanced carcinoma of the gallbladder. *Br J Surg* 1996;83:1709-11.
93. Saxena R, Sikora SS, Kaushik SP. A triple bypass procedure for advanced carcinoma of the neck of gallbladder. *Br J Surg* 1995;82:394-5.
94. Longmire WP, Sanford MC. Intrahepatic cholángiojejunostomy with partial hepatectomy for biliary obstruction. *Surgery* 1948;128:330-7.